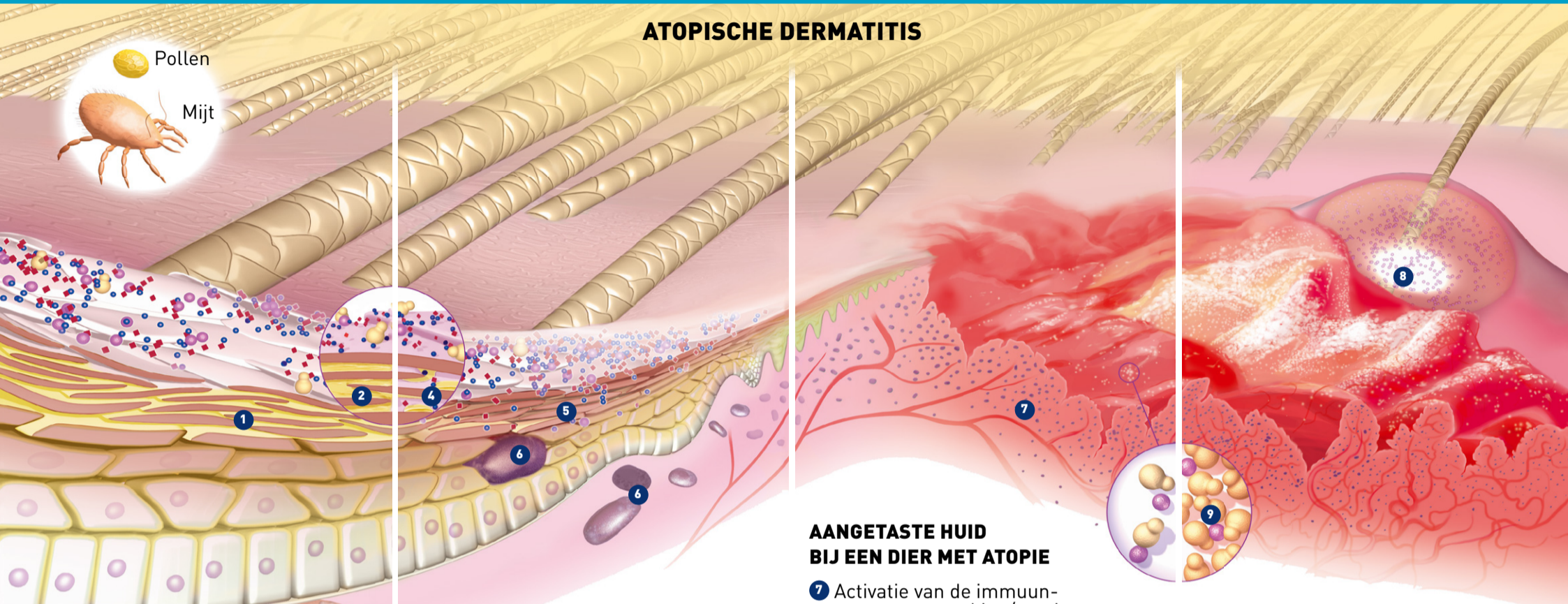


Huidaandoeningen



ATOPISCHE DERMATITIS



GEZONDE HUID

- 1 Stratum corneum
- 2 Intercellulaire lipiden
- 3 Ontstekingscellen

INTACTE HUID BIJ EEN DIER MET ATOPIE

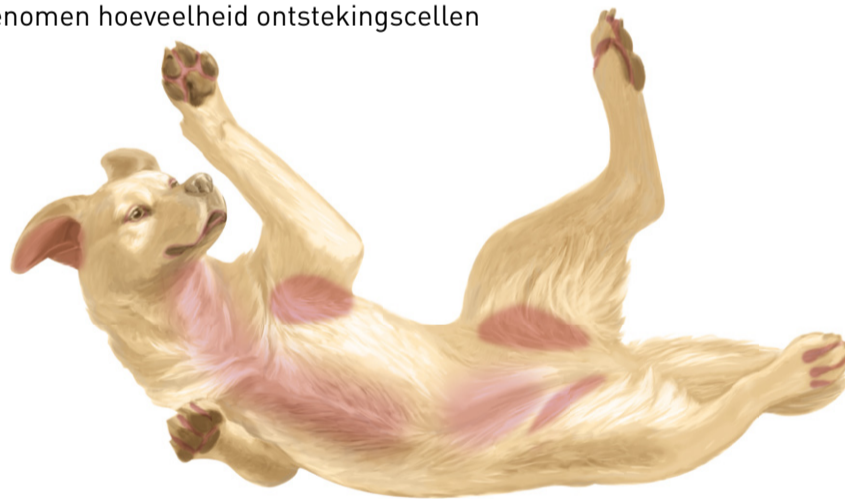- 4 Veranderde intercellulaire lipiden
- 5 Allergenen passeren de huidbarrière
- 6 Toegenomen hoeveelheid ontstekingscellen






AANGETASTE HUID BIJ EEN DIER MET ATOPIE

- 7 Activatie van de immuunrespons, ontsteking/pruritus

SECUNDAIRE INFECTIE VAN DE AANGETASTE HUID BIJ EEN DIER MET ATOPIE

- 4 Pustels (pyodermie)
- 5 Malassezia dermatitis



-  Gistinfectie (Malassezia)
-  Bacteriën-cocci
-  Bacteriën-staven
-  Allergenen (Mijt)
-  Allergenen (Pollen)

OTITIS EXTERNA

NORMAAL OOR

- 1 Oorschelp
- 2 Gehoorkanaal
- 3 Trommelvlies

ERYTHEMATEUZE, CERUMINEUZE OTITIS

- 4 Ontsteking van de oorschelp
- 5 Ontsteking en begin van stenose van het gehoorkanaal

CHRONISCHE OTITIS

- 6 Ernstige hyperplasie van de oorschelp en het gehoorkanaal
- 7 Calcificatie
- 8 Aangetaast trommelvlies

