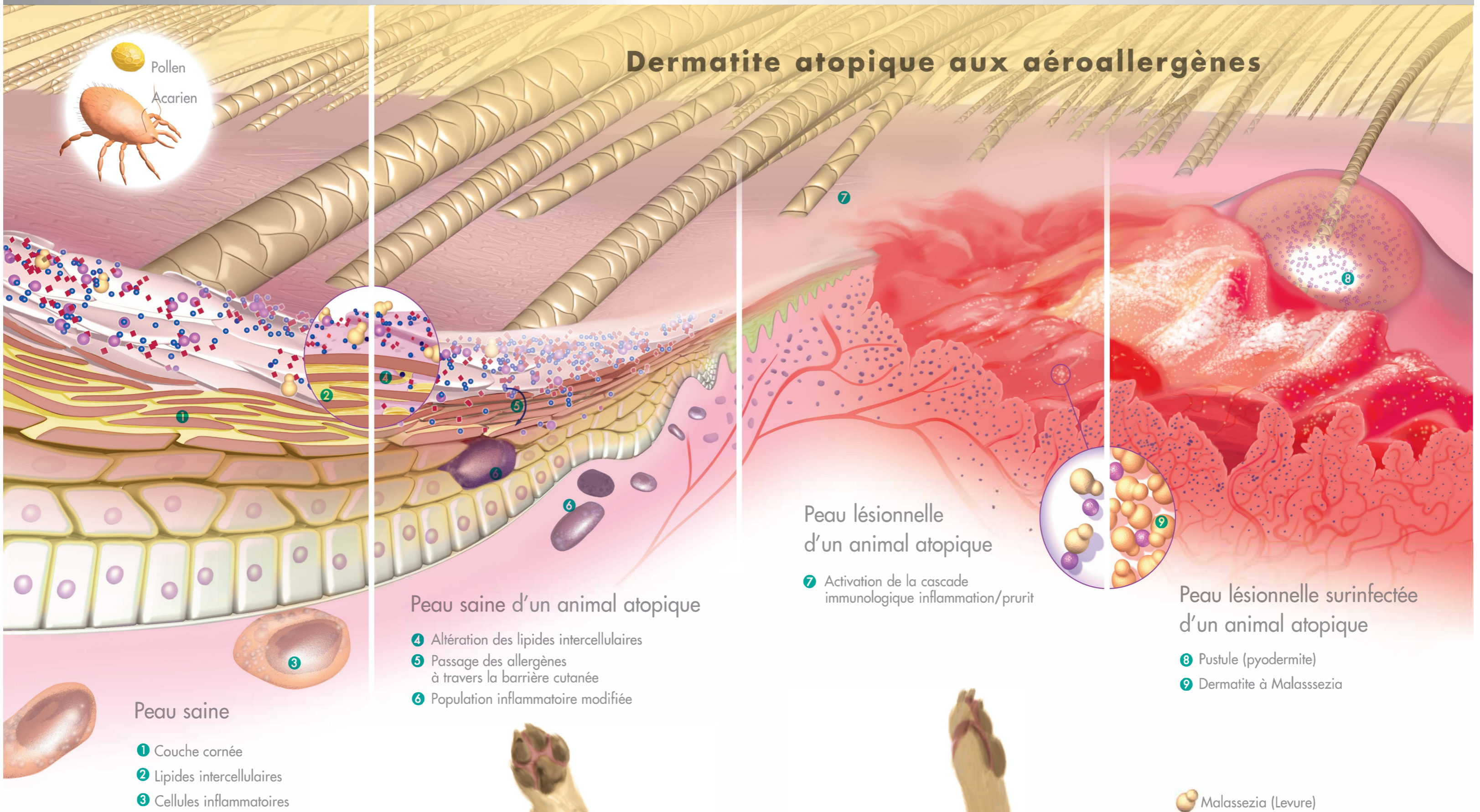


# PEAU



## Dermatite atopique aux aéroallergènes

- Peau saine**
- 1 Couche cornée
  - 2 Lipides intercellulaires
  - 3 Cellules inflammatoires

### Peau saine d'un animal atopique

- 4 Altération des lipides intercellulaires
- 5 Passage des allergènes à travers la barrière cutanée
- 6 Population inflammatoire modifiée

### Peau lésionnelle d'un animal atopique

- 7 Activation de la cascade immunologique inflammation/prurit

### Peau lésionnelle surinfectée d'un animal atopique

- 8 Pustule (pyodermite)
- 9 Dermatite à Malassezia

## Otite externe

### Oreille normale

- 1 Pavillon auriculaire
- 2 Conduit auditif
- 3 Tympan

### Otite érythémato-cérumineuse

- 4 Inflammation du pavillon auriculaire
- 5 Inflammation et début de sténose du conduit auditif

### Otite chronique

- 6 Hyperplasie sévère du pavillon et du conduit auditif
- 7 Calcification
- 8 Tympan altéré

